Vorkommen und Behandlung der Cysten und deren Erfolge untersucht an Hand der Fälle vom Zahnärztlichen Institut München von 1920 an

---

Inaugural-Dissertation

zur

Erlangung der Doktorwürde
bei der Medizinischen Fakultät der Bayrischen
Ludwig-Maximilians-Universität zu München

vorgelegt von

Magdalene Oppermann
appr. Zahnärztin aus Düsseldorf

Universitätsverlag von Robert Noske in Borna-Leipzig
1927

Gedruckt mit Genehmigung der Medizinischen Fakultät
der Bayrischen Ludwig-Maximilians-Universität zu München

Referent: Geheimrat Prof. Dr. Berten

Tag der mündlichen Prüfung: 28. Juli 1927

dz. Dekan: Geheimrat Mollier

R. UNIV.
BIBLIOTHEEK
LEIDEN

Meinen lieben Eltern gewidmet

Digitized by the Internet Archive
in 2026

https://archive.org/details/IA41548312_0107

Eine nicht seltene Diagnose in der zahnärztlichen Praxis ist die der Cyste. Zum Teil wird sie zufällig bei der Behandlung gestellt, zum Teil wird der Zahnarzt konsultiert, weil der Patient schon seit längerer Zeit eine langsam größer werdende Vorwölbung im Munde bemerkt, die aber keinerlei Schmerzen verursacht. Ebenso machen die Zähne im Bereich dieser Vorwölbung keine Beschwerden.

Das klinische Krankheitsbild der nichtinfizierten Cyste ist sehr charakteristisch. Im Munde meist fazial, seltener palatinal oder lingual lokalisiert, zeigt sich die Cyste als mehr oder weniger große halbkugelförmige Vorwölbung des Knochens, über der die normal gefärbte Schleimhaut gut verschieblich ist. Hat die Knochenwand durch die Ausdehnung der Cyste schon viel an Substanz eingebüßt, so läßt sich durch leichten Druck auf die Cyste ein eigenartiges Knittern der Knochendecke, das sogenannte Pergamentknittern (Dupuytren) wahrnehmen. Ist die Knochenwand vollständig geschwunden, so kann man deutliche Fluktuation des Cysteninhaltes feststellen.

Für Cysten, die diese Symptone weniger scharf aufweisen, wie solche, die sich im Oberkiefer zum Antrum hin ausdehnen, sichert die Röntenaufnahme neben der klinischen Untersuchung zum Teil die Diagnose. Ein nicht zu unterschätzendes Hilfsmittel bietet ferner die Röntgenaufnahme, um die Ausdehnung der Cyste festzustellen und um welche Art von Cysten es sich handelt, ob eine follikuläre oder eine radikuläre Cyste vorliegt. Da bei der Röntgenaufnahme einer größeren Cyste Wurzelspitzen in den Schatten der Cyste hineinprojiziert werden können, ist es notwendig, die in Frage kommenden Zähne elektrisch auf die Vitalität der Pulpa zu untersuchen. Damit ist auch schon die

Methode geschildert, die zur Feststellung des schuldigen Zahnes einer radikulären Cyste angewandt wird, wenn die Zähne äußerlich intakt erscheinen oder nur minimale Karies aufweisen.

Da das Wachstum der Cysten ohne irgendwelche Schmerzauslösung vor sich geht, kommen die Cysten oft erst spät zur Behandlung. Man ist dann erstaunt, welche Ausdehnung die Cyste bereits angenommen hat. So können Cysten, die von oberen Prämolaren oder Molaren ausgehen, den Boden der Kieferhöhle emporwölben und das ganze Antrum einnehmen. Ebenso kann eine Cyste die mittlere Kieferhöhlenwand so beträchtlich gegen den Nasengang zu drängen, daß der Nasengang direkt eine Verengung erfährt (Partsch). Die Verengung des unteren Nasenganges kann gelegentlich so stark sein, daß eine einseitige Nasenstenose auftritt. Die Atmung wird erst wieder frei, wenn die Vorwölbung auf operativem Wege entfernt wird oder durch Perforation des Cystenbalges behoben wird. Cysten, die von oberen Schneidezähnen ausgehen, können, da sich die Cyste immer in der Richtung des geringsten Widerstandes entwickelt, den unteren Nasengang emporwölben und so zur Bildung eines „unteren Gerberschen Wulstes" führen. Die Schneidezahncysten entwickeln sich aber häufiger fazial wie nasal. Die Feststellung des „unteren Gerberwulstes" bietet jedoch gelegentlich neben der Röntgenaufnahme den einzigsten Anhaltspunkt für die Cystendiagnose. Seitliche Schneidezahncysten im Oberkiefer sieht man sich in den meisten Fällen gaumenwärts ausdehnen. Es hängt dies mit der Lage der Wurzeln zusammen. Auch die Cysten der palatinalen Wurzeln des ersten Prämolaren und der Molaren entwickeln sich palatinal. Ein Vorwölben der lateralen Wand des unteren Nasenganges, als seitlicher Gerberscher Wulst bezeichnet, kann nach Mayrhofer durch eine obere Eckzahncyste hervorgerufen werden, da die Wurzelspitze des Eckzahnes meist am äußeren Rande des Nasenbodens oder bereits seitlich von demselben gelegen ist.

Im Unterkiefer ist die Ausdehnungsmöglichkeit der Cysten infolge der Beschaffenheit und Form des Knochens nicht so viel-

seitig wie im Oberkiefer. Cysten, die von den unteren Schneidezähnen ausgehen, breiten sich meist nach vorne aus, während die von den übrigen Zähnen ausgehenden Cysten sich mehr nach buccal hin vorwölben. Nicht selten findet bei den unteren Schneidezahncysten ein Durchbruch nach außen statt. Der Grund dafür mag sein, daß die Weichteile des Kinns dem Knochen dicht aufliegen. Manchmal trifft man im Unterkiefer eine schlauchartige Ausdehnung der Cysten an. Während im Oberkiefer die Ausdehnung einer Cyste, mit Ausnahme der oberen Frontzahncysten, auf eine Kieferhälfte beschränkt bleibt, liegt im Unterkiefer die Möglichkeit der Ausdehnung über beide Kieferhälften vor. So wurde am 1. 7. 1925 in der chirurgischen Abteilung der Münchner Universitäts-Zahnklinik eine Unterkiefercyste operiert, die vom zweiten Prämolaren rechts unten bis zum zweiten Prämolaren links unten reichte. Williger berichtete über einen Fall einer Unterkiefercyste, die von einem Weisheitszahn bis zum anderen reichte.

Eine nicht seltene Erscheinung, die auf die Ausdehnung der Cyste zurückzuführen ist, ist das Beiseitedrängen der Zahnwurzel im Sinne der Wachstumsrichtung der Cyste. Die Zahnkronen werden dadurch in der entgegengesetzten Richtung bewegt. Partsch berichtet über einen solchen Fall: Eine Cyste, ausgehend von den Wurzelresten eines ersten Molaren, hat in ihrem Wachstum die Wurzeln der Prämolaren nach vorne und die des zweiten und dritten Molaren nach rückwärts verdrängt, so daß ein völliger Schiefstand dieser Zähne eingetreten war. Obwohl die Wurzeln des zweiten Molaren entblößt in die Cyste hineinragten und somit der Verdacht nicht ganz mit Unrecht hätte bestehen können, daß dieser Zahn den Ausgangspunkt für die Cyste gebildet hätte, auch wenn die Wurzelreste des ersten Molaren nicht mehr vorhanden gewesen wären, so hätte man doch aus der Verdrängung der Zähne ersehen können, daß die Cyste durch den ersten Molaren verursacht worden war.

Während bei völlig durchbrochenen und ganz verkalkten Zähnen der ganze Zahn durch das Wachstum der Cyste eine

Verdrängung erfahren kann, zeigt sich der Druck einer Cyste auf noch nicht ganz verkalkten Zähnen in einer Abknieckung der Wurzeln in der Wachstumsrichtung der Cyste.

Bild 8, eine Kontrollaufnahme, 3 Jahre nach der Operation, zeigt eine solche Abknickung der Wurzeln. Bei dem 12 Jahre alten Martin R. ging vom ^{1}M eine radikuläre Cyste aus, die in ihrem Wachstum die Wurzeln der noch nicht ganz verkalkten ^{2}P^{1}PC nach mesial abknickte. Durch die pathologische Stellung der Wurzeln kann man auf dem Bild, nach vollständiger Wiederherstellung des Knochens die Ausdehnungsrichtung und Größe des ehemaligen Cyste erkennen.

Eine Cyste kann gelegentlich infiziert werden und der Cysteninhalt vereitern. Für die Infektion der Cyste liegen verschiedene Möglichkeiten vor. Sie kann erfolgen nach spontanem Durchbruch der Cyste nach außen (häufig bei Kinncysten) oder durch Inzision; durch eine eitrige Entzündung eines benachbarten Zahnes, durch den Wurzelkanal des die Cyste verursachenden Zahnes, oder auch bei einer die Antrum-Schleimhaut perforierenden Cyste von der Nase her. Bei vereiterten Oberkiefer-Cysten besteht umgekehrt leicht die Gefahr der Infektion des Antrums. Ist durch das Wachstum der Cyste die trennende Knochenschicht, der Boden der Kieferhöhle, zum Teil geschwunden, so kann durch Perforation der Cyste leicht ein Antrumempyem entstehen. Durch Weiterleitung der Infektion auf die anderen Nasennebenhöhlen kann es so zu einem „kombinierten Kieferhöhlenempyem“ kommen. Ob die Eiterung außer der Kieferhöhle auch die oberen Nasennebenhöhlen ergriffen hat, kann unter Umständen aus der Absonderung des Eiters durch die Nase festgestellt werden (Berten). Fließt der Eiter beständig aus der Nase, so darf wohl mit Gewißheit angenommen werden, daß er aus der Stirnhöhle oder den Siebbeinzellen stammt. Bei einer Oberkieferhöhleneiterung entleert sich der Eiter nur periodisch, also nur dann, wenn der sich angesammelte Eiter die Höhe des mittleren Nasenganges erreicht hat. Ein zweites Merkmal für eine Kiefer-

höhleneiterung bietet das Abfließen des Eiters aus der Nase beim Neigen des Kopfes nach unten oder zur gesunden Seite hin.

Um festzustellen, ob es sich um ein Antrumempyem oder eine vereiterte Cyste im Oberkiefer handelt, ist die Probespülung vorgeschlagen worden. Besteht lediglich ein Antrumempyem, so wird bei einer Spülung von der Nase her die Spülflüssigkeit auch wieder durch die Nase entweichen. Handelt es sich um eine nichtperforierte Cyste, so wird die Flüssigkeit bei einer Spülung vom Munde aus auch hier neben der eingeführten Kanüle herauslaufen. Besteht jedoch eine Kommunikation zwischen Cyste und Antrum, so wird sich bei einer Spülung vom Munde aus ein Teil des Spülwassers auch durch die Nase entleeren, vorausgesetzt, daß der Nasengang nicht verstopft ist. Andernfalls müßte man zur Gewißheit auch noch eine Spülung von der Nase aus vornehmen. Die Flüssigkeit würde dann zum Teil auch durch die Punktionsöffnung im Munde entweichen. Die Diagnose zu stellen, ob es sich um eine vereiterte Cyste, die das Antrum einnimmt, um eine Cyste, die mit dem Antrum in Verbindung steht, oder um ein selbständiges Antrumempyem handelt, ist manchmal sehr schwer und ergibt sich oft erst bei der Operation. Im Zweifelsfalle wird die mikroskopische Untersuchung der Höhlenwandung, die bei einer Cyste Plattenepithel, bei Antrumschleimhaut Flimmerepithel aufweist, die Diagnose sichern (Kunert, Partsch).

Wie schon erwähnt, kommen zwei Arten von Cysten in Frage. Die follikulären Cysten, die auf einer Störung der epithelialen Zahnkeimanlage beruhen, und die radikulären Cysten, die sich aus chronisch entzündlichen Prozessen der Wurzelhaut entwickeln.

Über die Ätiologie der follikulären Cysten stehen sich die Anschauungen Brocas und Malassez' gegenüber. Nach Broca und Magitot liegt die Entstehung der Cyste in einer Störung, die den Zahnfollikel selbst betrifft. Die pathologischen Prozesse können nun den Zahnkeim in drei verschiedenen Perioden treffen, die auch maßgebend sind für den Inhalt der Cyste.

I. Die embryoplastische Periode, die die Zeit der Zahnentwicklung bis zur Absonderung der Hartsubstanz umfaßt.
In dieser Zeit entstehen die zahnlosen Follikularcysten.

II. Die odontoplastische Periode, die die Zeit der Schmelz- und Dentinbildung einnimmt.
In der Cyste findet man mehr oder weniger rudimentäre Zähne.

III. Die Periode der Kronenbildung.
In der Cyste befindet sich die ausgebildete Krone.

Nach Malassez entsteht neben der radikulären auch die follikuläre Cyste aus Epithelresten, die aus der Entwicklungszeit der Zähne zurückgeblieben sind. Für ihn ist eine cystische Entartung der Epithelreste zur Zeit der embryoplastischen Periode eine einfache Cyste, die, durch ihre große Entfernung von dem Zahnkeim, keinen Einfluß auf dessen Entwicklung ausübt. Trifft die cystische Entartung aber paradentäre Zahnreste zur Zeit der odontoplastischen oder Coronar-Periode eines dicht benachbarten Zahnkeimes, so gelangt der Follikel allmählich durch das Wachstum der Cyste in diese hinein.

Das Typische für eine follikuläre Cyste ist die Stellung des Zahnes. Die Krone ragt immer in den Cystenhohlraum hinein; die Wurzel liegt außerhalb der Cystenwand.

Das Auftreten der im allgemeinen seltenen Follikularcysten ist an die Zeit des Zahnwechsels gebunden, also mit Ausnahme der Weisheitszähne an das Alter bis zu 16 Jahren. Aber auch in späteren Jahren kann sich noch eine follikuläre Cyste entwickeln, die von einem überzähligen oder verlagerten, nicht zum Durchbruch gekommenen Zahn herrührt.

Die Entstehung der viel häufiger vorkommenden radikulären Cyste ist an das Vorhandensein epithelhaltiger Granulome gebunden.

Über die Herkunft des Epithels in dem Wurzelgranulom bestehen zwei Ansichten.

Grawitz ist der Meinung, daß das Epithel von außen in das Granulationsgewebe hineinwuchert. Die durch eine akute Periodontitis erzeugte Eiterung an der Wurzelspitze sucht sich einen Weg durch den Knochen nach außen. Der so entstandene Fistelgang bietet dem Epithel der Mundschleimhaut Gelegenheit, in das Innere des Knochens bis zur Wurzelspitze vorzudringen und dort mit dem Granulationsgewebe zu verwachsen.

Astachoff, Berten, Partsch, Pröll, Römer sind der Ansicht, daß das Epithel aus der Entwicklungszeit des Zahnes herstammt. Aus dem vereinigten inneren und äußeren Schmelzepithel geht die Epithelscheide hervor, die die Form der Wurzel bestimmt. Bei der Zementablagerung wird die Epithelscheide durchbrochen. Es bleiben nur noch kleine Epithelreste zurück. Mit der Zeit kleiner werdend, verharren diese, nach Malassez benannten Epithelnester in der reduzierten Form, bis sie durch einen pathologischen Reiz, z. B. eine apikale Periodontitis zur Vermehrung angeregt werden.

Die Vorbedingung für ein Granulom ist der gangränöse Zerfall der Pulpa, der durch Karies oder Trauma statthaben kann. Bei einer Karies, die bis zum Pulpencavum vorgeschritten ist, steht dem Eindringen der Bakterien in den Wurzelkanal kein Hindernis im Wege. Für die Entstehung einer Gangrän infolge eines Traumas ist Berten der Meinung, daß durch das Trauma eine Lockerung des Zahnes und dadurch eine Verletzung des ligamentum circulare stattgehabt hat und somit den Bakterien die Möglichkeit gegeben ist, auf marginalem Wege einzudringen. Partsch ist der Ansicht, daß die Bakterien ihren Weg durch Schmelz- und Dentinsprünge zum Pulpenraum suchen und die durch das Trauma geschädigte und nekrotisierte Pulpa infizieren. Bei ihrem weiteren Vordringen durch das foramen apicale infizieren die Bakterien die Wurzelhaut und rufen dort eine Entzündung hervor, deren Grad abhängig ist von der Virulenz der Bakterien und der Widerstandsfähigkeit des Gewebes. Um sich gegen das weitere Vordringen der Bakterien zu schützen, richtet der Körper einen Schutzwall, das Granulom auf, das als

„organisierte Bildung“ (Berten, Partsch, Schneider) der am foramen apicale lokalisierten Entzündung der Wurzelhaut angesprochen werden kann.

Trifft nun das Granulom auf Epithelreste, die durch die Entzündung zum Wachstum angeregt wurden, so kann es von diesen durchwuchert oder eingeschlossen werden und später cystisch entarten. Es soll damit jedoch nicht gesagt sein, daß sich aus jedem epithelhaltigen Granulom eine Cyste entwickeln muß. Ebenfalls braucht nicht in jedem Granulom Epithel aufzutreten.

Das Epithel durchzieht das Granulationsgewebe in unregelmäßigen Fäden und Strängen, so daß sich das Bild eines Badeschwammes ergibt, dessen Stützgerüst aus Epithelzellen aufgebaut und dessen Alveolen mit Granulationsgewebe angefüllt sind (Port-Euler, Witzel).

Für die Cystenbildung sind nach Dependorf folgende Momente ausschlaggebend:

1. die partielle, meist zentrale Auflockerung der Granulationen,
2. entwicklungsfähiges, wachsendes Epithel,
3. chronischer Entzündungszustand des Granuloms, dadurch bedingte Stauung des Gewebes,
4. der Abschluß der Granulome nach außen durch starkes Bindegewebe (Port-Euler).

Das Bild des Badeschwammes kann möglicherweise einige Zeit bestehen bleiben, ohne daß sich in den beiden Gewebsarten eine Veränderung zeigt. Erst mit dem Auftreten degenerativer Erscheinungen innerhalb der Gewebe tritt das eigentliche Werden und Wachsen der Cyste ein. Den Grund für die, mehr das Granulationsgewebe als das Epithel treffenden Veränderungen glaubt man in der schlechten Ernährungsmöglichkeit des eingeschlossenen Granulationsgewebes und in dem allmählichen Einbüßen der Widerstandsfähigkeit gefunden zu haben. Aber auch die Epithelzellen erfahren eine Veränderung. Mit zunehmender Degeneration des Granulationsgewebes blähen sich die Epithelzellen, auch „Epithelglocken“ genannt, auf und platzen.

Da die Auflockerung des Gewebes meist zentral vor sich geht und durch das Abstoßen der Epithelsprossen die Scheidewand zwischen den einzelnen Alveolen aufgehohen wird, entsteht in der Mitte des Granuloms ein Hohlraum, dessen Wandung die Epithelzellen bilden. Dieser Hohlraum, der sich durch selbständiges Wachstum vergrößert, kann erst jetzt als eigentliche Cyste angesprochen werden. Den Inhalt der Cyste bildet eine seröse Flüssigkeit, die mit einer Anzahl der zerfallenen Gewebszellen vermischt ist. Charakteristisch für den Cysteninhalt ist das Vorhandensein von Cholestearinkristallen, die der Flüssigkeit einen eigentümlich schillernden Glanz verleihen. Bei infizierten Cysten, deren akute Entzündung abgeklungen ist, findet sich häufig am Boden der Cyste ein breiiger Niederschlag.

Becker ist der Ansicht, daß sich eine Cyste, die im Anschluß an ein Trauma auftritt, nicht aus einem epithelhaltigen Granulom entwickelt, sondern daß es durch das Trauma zu einem Blutextravasat in der Umgebung der Wurzelspitze kommt. Das Blut trifft auf dort lagernde Epithelreste und regt diese zum Wachstum an. Es bildet sich ein Keimfeld um den Bluterguß. Die weitere Entwicklung vereinigt die Epithelzellen zu einer Membran. Die Cystenflüssigkeit stammt von dem ausgeschiedenen Serum, vermengt mit Degenerationsprodukten des Gewebes (Greve, Partsch).

Eine seltenere Erscheinung auf dem Gebiete der Zahncysten ist das Zusammentreffen einer radikulären mit einer follikulären Cyste. Wolff und Cappius berichten über einen Fall einer kombinierten follikulären und radikulären Cyste. Die follikuläre Cyste ging von J^2 aus, die radikuläre Cyste von J^1. Ohne Zuhilfenahme des Röntgenbildes ist es oft sehr schwierig, die Diagnose zu stellen, ob es sich um eine radikuläre Milchzahncyste handelt, oder ob der darunter liegende Zahnkeim cystisch entartet ist. Über die Ursachen, die zur Bildung einer Cyste führen, bestehen verschiedene Ansichten. Bezüglich der follikulären Cysten können diese in einer Raumbeengung der sich entwickelnden Zähne liegen. Diese Ansicht stützt sich auf die

Tatsache, daß die meisten follikulären Cysten von verlagerten Eck- und Weisheitszähnen ausgehen. Die Zahnkeime werden versprengt, gelangen an einen für ihre Entwicklung ungünstigen Platz und benötigen nur des geringsten Anlasses, um cystisch zu degenerieren.

Nicht unwahrscheinlich ist es, daß sich Follikularcysten entwickeln können im Anschluß an empfindliche Prozesse, die sich an der Wurzelhaut eines Milchzahnes abspielen. Es entsteht eine perifollikuläre Entzündung mit einem entzündlichen Erguß in das Innere des Zahnfollikels (Berten, Partsch, Lartschneider, Römer). So glaubt man auch die follikulären Weisheitszahncysten in Zusammenhang mit einer Wurzelhautentzündung des zweiten Molaren bringen zu können.

Bei den Wurzelcysten sucht man neben den äußeren Anlässen nach inneren Gründen für deren Entstehung. So scheint bei manchen Personen eine direkte Disposition für die Bildung von Cysten vorzuliegen. Bei ihnen entsteht an fast jedem Zahn mit toter Pulpa eine Cyste, oder jeder verlagerte Zahn entartet cystisch. Bei anderen Personen dagegen verharren verlagerte Zähne reaktionslos im Kiefer, auch weisen Zähne ohne lebende Pulpa bei ihnen nicht die geringste Cystenbildung auf. Mit der Frage, ob nicht auch Störungen der innersekretorischen Organe einen Einfluß auf das Zustandekommen von Cysten haben, hat sich Tanzer eingehend beschäftigt. Vielleicht liegt auch ein Grund der Cystenbildung in der Disposition des Knochens. Auffallend ist immerhin, daß bei manchen Personen mehrere Cysten auf einmal auftreten, oder kurz nacheinander, während bei anderen Personen nie derartige Veränderungen von einer Wurzelhautentzündung ausgehen. Das häufigere Auftreten von Cysten bei den Frauen, wie sich das aus verschiedenen Statistiken ergibt, mag seinen Grund darin haben, daß das weibliche Geschlecht durch besondere Stoffwechselstörungen eher zu Karies und deren geschilderte Folgen neigt (Berten).

Auch meine Zusammenstellung der an der Münchner Universitäts-Zahnklinik operierten Cysten von 1920 bis 1926 be-

stätigen das Überwiegen der Frauenziffern bezüglich der Cystenbildung. Von den 139 radikulären Cysten entfielen 74 auf das weibliche und 65 auf das männliche Geschlecht. Bei den Frauen waren 50 Cysten im Oberkiefer, davon 23 rechts, 19 links, 2 Cysten erstreckten sich von rechts nach links ($^{1}J—J^{1}$; $^{2,1}J—J^{1,2}$). Eine Patientin wies eine Cyste im rechten und linken Oberkiefer auf. Fünf Cysten waren ohne Angabe der Seite, davon traten drei bei einer Patientin auf. Im Unterkiefer kamen von 14 Cysten 3 auf die rechte Seite, 6 auf die linke Seite, je eine auf der rechten und linken Seite; eine erstreckte sich von rechts bis links über 10 Zähne; 2 waren Kinncysten; bei 10 Cysten fehlte die Angabe des Kiefers.

Bei den Männern (65) waren 41 Cysten im Oberkiefer, davon 20 rechts und 20 links. Bei einer Cyste fehlte die Angabe der Kieferhälfte. Im Unterkiefer verteilten sich die 18 Cysten mit 8 auf der rechten und 6 auf der linken Seite. 2 Cysten gingen von den mittleren Schneidezähnen aus. Ferner entfielen noch auf den Unterkiefer 1 Doppelcyste und 2 Kinncysten. 4 Cysten waren ohne Angabe des Kiefers.

Von den 74 weiblichen Cysten und 65 männlichen Cysten entfielen auf

1	Zahn	19	weibliche	Cysten	und	26	männliche	Cysten
2	Zähne	18	„	„	„	14	„	„
3	„	2	„	„	„	3	„	„
4	„	4	„	„	„	1	„	„
5	„	1	„	„	„	1	„	„
10	„	1	„	„	„	—	„	„

Bei den übrigen Cysten ist nur die Kieferhälfte bezeichnet.

Auf die oberen	6	Frontzähne	kommen	weibl.	24;	männl.	21	Cysten
„ „ unteren	6	„	„	„	3,	„	8	„
„ „ oberen	Prämolaren		„	„	7,	„	7	„
„ „ unteren	„		„	„	2,	„	2	„
„ Schneidezähne-Prämolaren		oben		„	2,	„	2	„
„ Molaren		oben		„	3,	„	2	„

Auf Molaren unten kommen		weibl.	2,	männl.	2 Cysten
„ Prämolaren-Molaren oben		„	3,	„	1 „
„ „ „	unten	„	1,	„	— „

Bezüglich des Alters verteilen sich die radikulären Cysten wie folgt:

Von	10—20	Jahren	12	weibliche	und	9	männliche Cysten
„	21—30	„	20	„	„	27	„ „
„	31—40	„	11	„	„	8	„ „
„	41—50	„	15	„	„	12	„ „
„	51—60	„	10	„	„	3	„ „
„	61—70	„	5	„	„	1	„ „

Ohne Altersangabe eine weibliche und fünf männliche Cysten.

Neben den 139 radikulären Cysten wurden 5 follikuläre Cysten operiert. Davon trafen 3 das weibliche Geschlecht im Alter von 7, 9 und 12 Jahren, 2 das männliche Geschlecht im Alter von 6 und 13 Jahren.

In dieser Zusammenstellung zeigt sich wieder, was Berten, Partsch und Römer u. a. schon des öfteren feststellten, das minimale Verhältnis der follikulären Cysten zu den radikulären Cysten.

Der Oberkiefer ist bei dem weiblichen Geschlecht ungefähr viermal so oft befallen wie der Unterkiefer. Bei den Männern beträgt die Anzahl der radikulären Oberkiefercysten etwas mehr als das Doppelte der Unterkiefercysten. Am häufigsten zeigen sich die Cysten an den oberen Frontzähnen und davon wieder am häufigsten an den mittleren und äußeren Schneidezähnen. Zu den Molaren hin nimmt die Häufigkeit der Cysten immer mehr ab. Nach der Statistik Rosensteins (Breslauer Material) ergibt sich die größte Zahl der Cysten für Molaren, Prämolaren, und zuletzt erst kommen die kleinen Schneidezähne. Becker dagegen hat bei seinem Berliner Material die größte Zahl der Cysten an den Schneidezähnen aufzuweisen; dann kommen Prämolaren und zuletzt Molaren. Bezüglich des Alters, in dem die meisten radikulären Cysten auftreten, also zwischen 20 und

30 Jahren, stimmt diese Zusammenstellung mit anderen Statistiken überein (Partsch, Port-Euler, Rosenstein, Klitsch).

Bevor ich nun die Operationsmethode, die an unserer Klinik unter Leitung meines verehrten Lehrers, Herrn Geheimrat Berten, angewandt wird, beschreibe, sei mir gestattet, kurz verschiedene andere Methoden zu erwähnen, die gelegentlich der Cystenoperation Anwendung finden.

Nachdem man durch Inzision und Ätzung des Cystenbalges oder Einträuflung von Jod in denselben keine Heilungserfolge verzeichnen konnte, kam Partsch im Jahre 1892 auf den Gedanken, die faziale Cystenwand über die ganze Breite der Cyste hin abzutragen. Der vorher abpräparierte Schleimhautlappen wurde in die Cystenhöhle, die nun eine Nebenhöhle der Mundhöhle geworden war, eingeschlagen und die Wunde einige Tage lang tamponiert. Nach Entfernen des Tampons wurde die Wunde durch Spülen reingehalten. Die Heilung bzw. die Verkleinerung der so geschaffenen Nebenhöhle erfolgte durch Atrophieren der Cystenmembran, die einen günstigen Einfluß auf das Knochengewebe ausübte. Deshalb kam man sehr bald von der Anwendung eines Obdurators, der die Wunde nach außen hin abschloß, ab, da dieser nur die Verkleinerung der Wunde verhinderte.

Zur selben Zeit trat schon Lindt für die radikale Entfernung des Cystensackes ein. Riedel modifizierte diese Methode indem er vorschlug, den Cystensack auszuschälen und eine Verbindung mit der Nasenhöhle herzustellen. Drainage durch das Nasenloch: Die Mundschleimhaut wurde ohne Naht der Selbstheilung überlassen (Mayrhofer). 1895 schritt Riedel zur Methode der Operation mit Belassung des Cystensackes, sonst war der Operationsvorgang der gleiche.

1893 trat auch Bramann für die radikale Operation ein. Seine Methode bestand in der Anlegung eines horizontalen Schnittes über der Cystenvorwölbung, Zurückschieben des Schleimhautperiostlappens, Resektion der bedeckenden Knochenlamelle, Ausschälung des Cystensackes, Abtragung der scharfen Knochenränder und nach Beendigung der Operation Naht der Schleimhaut.

Die Riedelsche Methode wurde 1902 von Jacques etwas umgeändert. An Stelle der Kommunikation der Cystenhöhle mit der Nasenhöhle verbindet Jacques die Cyste mit der Kieferhöhle, da diese ja ihren natürlichen Ausgang zur Nase hin hat.

Hoffmann übernahm 1903 die Art der Riedel-Methode von 1895. Er vernähte jedoch die Mundschleimhaut und tamponierte 14 Tage lang.

Eine andere Art zu operieren brachte Witzel. Er eröffnet die Cyste, entfernt den Balg aber nicht, sondern injiziert mit Paraffin und vernäht die Wunde wieder. Mossetig übernimmt diese Methode, bedient sich aber der Jodoform-Knochenplombe statt des Paraffins (Schneider).

Richter lehnt sich an die Jacquessche Methode an, doch glaubt er durch eine Verkleinerung der Wundfläche eine schnellere Heilung zu erzielen. Da nach vollständiger Exstirpation des Cystensackes starke Sezernierung eintritt, kann die eröffnete Kieferhöhle leicht sekundär infiziert werden. Spülungen sind daher notwendig, bis sich die ehemalige Cystenhöhle bald vollständig mit Epithel vom Antrum her überkleidet hat. Richter entfernt deshalb nur die Vorderwand des Cystenbalges, eröffnet zur Kieferhöhle hin und vernäht die Mundschleimhaut wieder

Mayrhofer tritt für noch größere Einschränkung der Wundfläche bei der Operation der Oberkiefercysten ein. Er beläßt auch das Cystenepithel der Vorderwand, so daß nach Eröffnung der Kieferhöhle und Beendigung der Operation der ganze Antrum-Cystenhohlraum mit Epithel ausgekleidet ist. Einen größeren Vorteil sieht Mayrhofer in der Eröffnung der Nasenhöhle an Stelle der Kieferhöhle. Das Antrum wird dadurch nicht mit einer pathologischen Höhle vereinigt, und „seine physiologische Integrität mit dem natürlichen Ausgang durch das foramen maxillare bleibt erhalten".

Siebenmann tritt 1909 neben der Radikaloperation für eine breite Verbindung mit der Kieferhöhle und einer Öffnung in die Nasenhöhle ein.

1910 brachte Partsch die radikale Operation mit Naht des Schleimhautlappens, aber nur für kleinere Cysten. Für Cysten, bei deren Operation man Gefahr laufen kann, eine Nebenhöhle zu eröffnen, wendet er immer noch die alte Methode (Partsch I) an.

Williger schließt sich den Operationsmethoden Partschs an. Die Ausschälungsmethode (Partsch II) wendet er im Oberkiefer nur bei Cysten bis höchstens Haselnußgröße an. Im Unterkiefer operiert er auch größere Cysten radikal, da sie eine schnellere Heilungstendenz zeigen als Cysten, die nach Partsch I operiert sind. Wird die Antrumschleimhaut bei der Ausschälungsmethode zu einem kleinen Teil freigelegt, so schlägt er den Schleimhautlappen in die Höhle hinein, um den Defekt zu decken.

Berger wendet diese Art des öfteren bei größeren Cysten an. Er vereinigt somit die beiden Partschschen Methoden, indem er radikal operiert und dennoch den Schleimhautlappen in die Höhle klappt.

Für Oberkiefercysten, die das Antrum verdrängen, schlägt Mayrhofer 1916 eine Methode im Prinzip der Caldwell-Lucschen Antrumoperation vor. Er schafft eine breite Verbindung mit der Nasenhöhle unter Bildung eines Lappens aus der Nasenschleimhaut. Naht der Mundschleimhaut; nasaler Tampon, nach 2 Tagen entfernen. Ein Jahr später geht er zur Resektion der apertura piriformis (Prinzip der Denkerschen Operationsmethode)über

Bei dem Caldwell-Lucschen Verfahren wird die faziale Wand in der fossa canina freigelegt und breit eröffnet. Alle krankhaften oder verdächtig aussehenden Schleimhautpartien werden aus der Höhle entfernt. Dann wird von der Höhle aus eine weite Öffnung nach der Nase zu geschaffen, indem man den dem unteren Nasengang entsprechenden Teil der medialen Höhlenwand fortnimmt. Die orale Wunde wird primär durch ein paar Nähte geschlossen und ein Gazetampon von der Höhle aus zu der nasalen Öffnung herausgeleitet.

Bei der Denkerschen Modifikation wird die buccale Inzision so weit nach der Mitte zu bis zum frenulum labii

superioris angelegt, daß auch der Rand der apertura piriformis, in dem die nasale und faziale Kieferhöhlungwandungen zusammenstoßen, freigelegt und zusammen mit den angrenzenden Teilen dieser Wandungen fortgenommen wird, während bei der Caldwell-Lucschen Operation diese scharfe crista piriformis zwischen der Bresche in der fazialen und der in der nasalen Wand stehen bleibt und sie voneinander trennt (Misch).

Für kleinere Schneide- und Eckzahn-Cysten, die lediglich durch einen Gerber-Wulst diagnostizierbar sind, empfiehlt Gerber die intranasale Operation.

Nach Mayrhofer wären folgende Operationsmethoden anwendbar: Im Oberkiefer: Im Bereich der Schneidezähne:

Bei kleinen Cysten: Partsch II.

Bei größeren Cysten: Partsch I oder Gerber.

Bei kleineren Cysten: vom Eckzahn angefangen nach rückwärts: Partsch II.

Bei mittelgroßen Cysten, die im Umkreis der Oberkieferhöhlen gelegen sind, ist zu untersuchen, ob der Grund der Cyste knöchern oder häutig ist. Im ersteren Falle käme Partsch I mit längerer Nachbehandlung oder Knochenplombe ohne Nachbehandlung in Frage. Bei letzterem Fall wäre zu empfehlen, die Zwischenwand abzutragen und unter Erhaltung des Cystenepithels den Mundschleimhautlappen sofort zu schließen, womit sich die Nachbehandlung erübrigt. Bei kranker Kieferhöhle wäre die Radikaloperation vorzunehmen mit breiter Eröffnung gegen die Nase nach Caldwell-Luc; nur würde der Antrumhohlraum um den mit ihm vereinigten Cystenhohlraum vergrößert.

Bei sehr großen Cysten: bei Nichtmitbeteiligung der Kieferhöhle könnte die Cyste für sich gegen die Nase breit eröffnet werden, würde also eine Nebenhöhle der Nase. Oder aber es würden Cystenraum und Antrum unter Erhaltung des Cystenepithel, zu einer Höhle vereinigt, ohne künstliche Öffnung in die Nase (modifizierte Jacquessche Methode). Bei krankem Antrum analog Caldwell-Luc; d. h. Cystenraum und Antrum durch

Abtragung der Zwischenwand in einem Hohlraum vereinigt, die kranke Antrumschleimhaut nach Bedarf entfernt, nach der Nase breit eröffnet und die Mundschleimhaut wieder vernäht.

Im Unterkiefer:

Bei kleinen Cysten: Partsch II.

Bei größeren Cysten: Partsch I. Diese Methode erfordert aber gerade im Unterkiefer eine besonders umständliche Nachbehandlung. Nach Versuchen Mayrhofers hat sich da die Anwendung der Knochenwände gut bewährt.

All diese Methoden mit ihren langwierigen Nachbehandlungen oder zum Teil unnötigen Kommunikationen mit der Kiefer- oder Nasenhöhle scheiden aus, wenn man die Vorzüge der lege artis durchgeführten Radikaloperation betrachtet, wie sie Berten und Schneider schon seit Jahren anwenden. Der eigentlichen Operation geht eine Behandlung der Zähne im Bereich der Cyste voraus, die alle eingangs erwähnten Untersuchungsmethoden vollkommen erschöpft, (klinische Untersuchung, Röntgenaufnahme, Sensibilitätsprüfung der Zähne). Dann wird kurz vor der Operation die Wurzelfüllung gemacht, zu der an unserer Klinik nur Chlorzinkzement verwendet wird. Berten sagt nicht mit Unrecht: „Der wichtigste Punkt für das Gelingen der Operation ist die Frage der Wurzelfüllung.“ Trotz der vielen Mittel, die in Anwendung kommen, wie: Guttapercha und Zement, Zinkoxyd, Eugenol, Jodoform, Chloropercha, die Einführung von Points aus Guttapercha oder Elfenbein, sind die Resultate doch nicht so zufriedenstellend, wie man es gerne möchte. Berten wendet auf Grund jahrelanger Erfahrungen und guter Resultate das Chlorzinkzement an, weil es alle Eigenschaften in sich vereinigt, die man von einer Wurzelfüllung verlangt: 1. festes Anhaften an den Wänden des Wurzelkanals und somit unbedingter Abschluß der sich vom Wurzelkanal aus verzweigenden Dentinkanälchen, 2. leichte Einführbarkeit bis zum Apex, da es als Paste eingeführt wird und erst später erhärtet, 3. Unmöglichkeit der Kontraktion beim Erhärten. Es leistet unschätzbare Dienste

gerade bezüglich der Füllung eines zu resezierenden Zahnes. Man kann die Wurzelspitze in einer beliebigen Höhe abschneiden, überall findet man festes Anhaften an die Wurzelkanalwandlungen. Der Erfolg des Chlorzinkzementes ist nicht allein zurückzuführen auf das feste Anhaften und vollständige Verschließen der Dentinkanälchen, so daß darin befindlichen Bakterien keine Möglichkeit gegeben ist, zwischen Wurzelfüllung und Kanalwand bis zum Aplex hindurch zu gelangen und das Gewebe neuerdings zu infizieren, wie das bei anderen Füllungsmitteln, die sich stark kontrahieren, der Fall ist, sondern auch auf die Fähigkeit des Chlorzinkzementes durch seine hygroskopische Wirkung, den Bakterien in den Dentinkanälchen jede Möglichkeit zu leben zu unterbinden. Füllt man einen Zahn, an dessen Wurzel sich ein Granulom befindet, mit Chlorzinkzement, so läßt sich dadurch die Entfernung des Granuloms auf operativem Wege manchmal umgehen. Das Chlorzinkzement entzieht dem Granulom die Feuchtigkeit und bringt es so zur Verödung. Das Überpressen des Füllungsmaterials gerade des Chlorzinkzements bei einem zur Resektion bestimmten Zahn bewirkt eine Gerbung des Cystenbalges und erleichtert so die Ausschälung desselben.

Da das Chlorzinkzement im Röntgenbild einen scharfen Schatten gibt, so läßt sich bei Anwendung dieses Materials viel besser als bei jedem anderen kontrollieren, ob die Füllung bis zur Wurzelspitze hinaufreicht. Bild 1a zeigt deutlich diesen Unterschied des Füllungsmaterials. Der seitliche Schneidezahn, der palatinal eine große Füllung aufweist, ist mit einer Paste gefüllt, die weder festen Randschluß zeigt, noch bis zum foramen hinaufreicht. Schärfer tritt die Wurzelfüllung des mittleren Schneidezahnes hervor, die ein festes Anliegen an die Kanalwandungen bis zur Schnittfläche der stattgehabten Resektion der Wurzelspitze zeigt. Das Bild ist eine Kontrollaufnahme, die ein Jahr nach der Operation gemacht wurde. Man sieht deutlich, wie die Verknöcherung der Höhle von den Knochen ausgeht und der Mitte zustrebt. Es ist noch ein feines Maschenwerk, das aber auf dem Bild 1b, zwei Jahre später schon viel kräftiger

in die Erscheinung tritt. Bis auf eine kleine Stelle oberhalb des mittleren Schneidezahnes ist die Wunde vollständig verknöchert.

Wird die Resektion der Wurzelspitze an einem Zahn vorgenommen, der überkront ist oder einen Stiftzahn trägt oder dessen Wurzelkanal nicht zugängig ist, so kommt die „Wundwurzelfüllung" (Berten), das Füllen der Wurzel von oben während der Operation in Anwendung. Nach der Resektion der Wurzelspitze wird der Wurzelkanal von oben erweitert, so daß genügend Verankerungsmöglichkeit für die Wurzelfüllung gegeben ist. Ferner muß man bei der Wurzelfüllung von oben große Sorgfalt darauf verwenden, daß die Füllung das Niveau der Resektionsfläche nicht überragt, und daß vor allem kein überschüssiges Material in der Wunde liegen bleibt. Berten verwendet für die Wundwurzelfüllung Zinnfolie, da sie gegenüber dem Amalgam sich leicht einführen läßt und keine Kontraktionsveränderungen aufweist, während Amalgam bei Zutritt von Feuchtigkeit, was sich bei der Wurzelfüllung während der Operation nicht immer vermeiden läßt, nicht mehr verarbeiten läßt, da daß Amalgam sein Volumen ändert, sehr leicht bröckelt und so überschüssiges Material in der Wunde liegen bleiben kann. Die Heilung wird dadurch stark verzögert, da das Amalgam, wie jeder Fremdkörper, einen dauernden Reiz auf das Gewebe ausübt. Eine Wurzelfüllung von oben ist manchmal notwendig bei Zähnen, die zufolge größerer Ausdehnung der Cyste reseziert werden müssen, um das Opertionsfeld übersichtlicher zu machen.

Die Bilder 2a—2c weisen Wurzelfüllungen von oben an den drei resezierten Zähnen $J^1 - C^1$ auf. Da alle drei Wurzeln Stiftzähne tragen, konnte die Wurzelfüllung nur von oben gemacht werden. Die Aufnahmen, die die Cystenheilung im Verlauf von 4 Jahren kontrollierten, zeigen, wie die Ausheilung allmählig ihr Ende erreicht. Durch eine ganz feine Trennungslinie läßt sich auf dem Bild 2c die ehemalige Ausdehnung der Cyste erkennen.

Die Bilder 3a und 3b zeigen eine Verbindung der beiden Wurzelfüllmethoden an den resezierten Zähnen. Zwischen den Aufnahmen 3a und b liegt ein Zeitraum von einem halben Jahr. In dieser Zeit ist die Verknöcherung so weit fortgeschritten, daß auch die Wurzel des mittleren Schneidezahnes wieder von festen Knochen umgeben ist.

Die Chlorzinkzement-Wurzelfüllung wird vor der Operation röntgenologisch kontrolliert. Dann schließt sich die eigentliche Operation an, deren Vorgang folgender ist:

In einer Höhe von 3 bis 4 mm vom Zahnfleischrand entfernt wird ein Bogenschnitt angelegt, so, daß der Bogen jeweils den Zahnkronen zugewandt ist. Der Schnitt ragt an beiden Seiten etwas über die Ausdehnung der Cyste hinaus. Ist die Knochenwand über der Cyste noch stark genug, so wird der Schnitt gleich tief durchgeführt, daß das den Knochen bedeckende Periost mit durchtrennt wird. Mit einem scharfen Rasparatorium wird nun das Periost vom Knochen gelöst und mit dem Schleimhautlappen zurückgeschoben. Ist der Knochen über der Cyste nur mehr papierdünnn oder schon vollständig geschwunden, so ist große Vorsicht geboten, um einerseits das Periost ganz abzulösen und andererseits den Cystenbalg nicht zu verletzen. Das Periost wird erst ringsum von der festen Unterlage losgelöst und dann evtl. mit dem Messer abpräpariert. Die Knochenwand, die mit einem starken Rosenbohrer abgeschabt wird, wird so weit nach vorne und hinten abgetragen, daß ein bequemes Angreifen der Cyste gesichert ist. Vom mesialen und distalen Pol der Cyste aus wird nun die Loslösung des Cystensackes vom Knochen mittels eines stumpfen Rasparatoriums vorgenommen. Reicht die Cyste im Oberkiefer bis zur Gaumenschleimhaut oder sehr nahe an die Kiefer oder Nasenhöhle, so wird der zum Teil schon losgelöste Cystenbalg mit der Kornzange gefaßt und vorsichtig von der Unterlage abgezogen. Durch einen Druck von der Seite auf den Cystenbalg mittels eines Tupfers kann man den Zug sehr erleichtern und die Loslösung beschleunigen. Geht man dabei vorsichtig zu Werke, so gehört ein Einreißen der angrenzenden Schleimhaut

zu den Seltenheiten. Die in die Höhle hineinragenden Zahnwurzeln werden möglichst so weit reseziert, daß sie mit dem Cystenboden gleich sind. Die hinter den Wurzelspitzen gelegenen, sonst schwer zugängigen Cystenreste lassen sich dann leicht entfernen, und die Gewißheit ist gegeben, daß nichts mehr von dem Cystensack in der Höhle ist. Der Hohlraum und vor allem die scharfen Ränder des Knochens und der resezierten Wurzel werden noch mit der Fräse geglättet, die ganze Wunde ausgespült und vernäht. Ein Tampon wird nicht eingelegt. Somit fällt die lästige, für den Patienten höchst unangenehme Nachbehandlung, wie Wechseln des Tampons, Ausspülen der Höhle usw., fort. Im Verlauf von 5 bis 6 Tagen ist die Schleimhaut im Munde so weit wieder miteinander verwachsen, daß die Nähte entfernt werden können.

Handelt es sich um eine infizierte Cyste mit entzündlicher Schwellung der anliegenden Weichteile, so wird die Cyste erst inzidiert und einige Tage offengehalten. Nach Abklingen der akuten Entzündung unternimmt Berten die eigentliche Operation. Der Cystensack wird mit 3%iger Wasserstoffsuperoxydlösung und dann mit 60%igem Alkohol ausgespült. Die Operation verläuft sonst genau wie bei einer nichtinfizierten Cyste.

Reicht eine Cyste bis in die Kieferhöhle hinein, oder ist durch die Perforation einer infizierten Cyste ein Kieferhöhlenempyem entstanden, so operiert Berten je nach der Lage des Falles nach dem Caldwell-Lucschen oder Denkerschen Prinzip. Auch bei dieser umfangreicheren Operation wird der Cystenbalg vollständig exstirpiert. Die künstlich geschaffene Kommunikation mit der Nasenhöhle ist hier von größter Wichtigkeit, um dem sich ansammelnden Wundsekret eine gute Abflußmöglichkeit zu verschaffen. Bestand ein Empyem der Kieferhöhle, so wird die Antrumschleimhaut ausgekratzt, um die Gewißheit zu haben, alles Kranke aus dem Operationsfeld herausgeschafft zu haben. Der Mundschleimhautlappen wird vernäht und ein Gazetampon von der Höhle aus zur Nase herausgeleitet. Nach einigen Tagen, in denen man den Tampon immer um ein Stückchen verkürzt

hat, wird der Tampon vollständig entfernt. Von der Nase her werden noch einige Spülungen vorgenommen und die Wunde sich selbst überlassen. Ohne weitere Beschwerden zu verursachen, zeigt sie schon nach einigen Wochen eine gute Heilungstendenz. Zur Spülung wird von Berten 2%ige Borsäurelösung verwendet.

Wer die Vorzüge der Radikaloperation in Einfachheit der Anwendung, Fortfall der Nachbehandlung, schneller Heilung und guten Erfolgen kennt, wird sich schwerlich von dieser Methode lossagen können. Eigentümlich muß da auf die Anhänger der Radikaloperation, die diese auch bei weit ausgedehnten Cysten anwenden, die Bemerkung Becks wirken, in der er sagt: „Nachdem ich gesehen habe, wie lange die Mundhöhlen brauchen, um sich zu schließen, und wie störend dieser Zustand für den Patienten ist, bin ich dazu übergegangen, auch bei kleinen Cysten von über Kirschkerngröße so zu operieren, als ob die Kieferhöhle beteiligt sei, indem ich der Eröffnung und Beseitigung der Cyste die Radikaloperation nach Denker anschloß und eine Höhle bildete. Auf diese Weise waren die Patienten nach wenigen Tage geheilt, ohne einer Nachbehandlung zu bedürfen."

Die sorgfältige Vorbehandlung und nicht zuletzt die Geschicklichkeit des Operateurs gewährleisten die schönen Erfolge der an unserer Klinik vorgenommen Operationen.

Eine sehr gut verheilte Cystenoperation zeigt die Serie 4a—4c. Über der vom linken oberen Prämolaren ausgehenden Cyste ist der Knochen noch nicht ganz geschwunden (Bild 4a). Die Knochenstruktur ist noch schwach erkennbar, die Cyste ist aber durch eine schmale Linie scharf markiert. Bild 4b zeigt den Zahn nach der Wurzelfüllung. 4c, eine Kontrollaufnahme $^3/_4$ Jahre nach der Operation, zeigt die Cyste vollständig ausgeheilt. Der neue Knochen läßt sich durch die feineren Maschen gegenüber dem gröberen Netzwerk des alten Knochens feststellen.

Auch bezüglich der Heilung ist die Radikaloperation die günstigere. Die Knochenneubildung geht zum Teil aus dem die Wunde ausfüllenden Blutkoagolum, zum Teil aus dem vorhandenen Knochen hervor. Das Blutkoagulum organisiert sich mit

der Zeit und bildet Bindegewebe, das teilweise vom Knochen resorbiert wird und teilweise als Narbengewebe die Höhle ausfüllt. Die Ausschälung des Cystensackes bietet nicht allein ein besseres Zasammenarbeiten der beiden für die Osteogenese notwendigen Faktoren, es ist auch die Neubildung von Binde- und Knochengewebe eine viel größere nach Wegnahme des Epithels. Daraus erklärt sich auch wohl die langsame Heilung und Verflachung der nach Partsch I operierten Cysten.

Die Bilder 5a –5d zeigen eine Gegenüberstellung der Heilungsvorgänge bei zwei Cysten, von denen eine 1918 nach Partsch und die andere 1923 radikal operiert wurde. 5a zeigt die Knochenneubildung ungefähr zwei Jahre nach der Radikaloperation. 5b ist die Kontrollaufnahme der nach Partsch operierten Cyste 8 Jahre nach der Operation. Der Knochen ist noch nicht ganz hergestellt. Die Aufnahmen 5c und d sind ein Jahr später angefertigt worden. Während sich die Höhle der radikal operierten Cyste beträchtlich verkleinert hat und intensive Knochenbildung aufweist, ist die Heilung der nach Partsch operierten Cyste kaum merklich vorgeschritten: Auch äußerlich macht sich der Heilungsunterschied der beiden Operationsmethoden bemerkbar. Während bei der radikalen Operation die Schleimhautwunde so verheilt, daß nach verhältnismäßig kurzer Zeit die Naht kaum mehr zu sehen ist, bleibt bei der Partschschen Methode die Eindellung jahrelang bestehen. Ich habe Fälle beobachtet, in denen noch nach 8—10 Jahren eine tiefe Eindellung bestand. Die Patienten empfinden die langsam vor sich gehende Heilung besonders unangenehm, da sich immer wieder Speisereste in der Höhle festsetzen.

Bezüglich der Heilungsvorgänge unter Belassung des Epithels und Wegnahme desselben stehen sich die Ansicht Meyers und Langes gegenüber.

Meyer ist der Ansicht, daß allein der Fortfall des Cystendruckes und die dadurch wieder freigewordenen mechanischen Kräfte des Knochens einen auf die Tätigkeit der Osteoblasten anregenden Einfluß ausüben.

Lange fügt dem Bestreben des Knochens, seine ursprüngliche Gestalt wieder einzunehmen, dem „gemeinsamen Faktor", wie er sagt, noch einen „variablen Faktor" hinzu, das ist „die von dem Vorhandensein des Epithels abhängende Veränderung der Wandstärke und Ausfüllung der Höhle durch Neubildung von Binde- und Knochengewebe" (Blohmke). Tatsächlich zeigen die viel schneller vor sich gehenden Ausheilungen der Cysten nach einer Radikaloperation gegenüber der langsamen Ausheilung der nach Partsch I operierten Fälle, daß durch Belassung des Epithels die Heilung verzögert und durch dessen Wegnahme die Heilung beschleunigt wird.

Die Belassung des Periostes an dem Schleimhautlappen bei der radikalen Operation ist ebenfalls von günstiger Einwirkung auf die Regeneration des Knochens. Das Wachstum kann so von allen Seiten des Cystenhohlraumes aus einsetzen.

Bild 7 a bringt eine Unterkiefercyste, die von der Molarengegend rechts unten bis zu den Molaren links unten reicht. Da die beiden Zähne rechts im Ausdehnungsbereich der Cyste keine Wurzelfüllung aufweisen (Bild 7 b), so darf wohl angenommen werden, daß nach Feststellung der Vitalität der Pulpa die Cyste nicht von diesen Zähnen, sondern von einem bereits extrahierten Zahn ausgeht. Auch hier wurde von Berten die Radikaloperation vorgenommen. Die Kontrollaufnahme 7 b, $1^1/_2$ Jahr nach der Operation angefertigt, zeigt bereits den regenerierten Knochen. Auch hier ist die ehemalige Ausdehnung der Cyste durch einen schmalen hellen Streifen zu erkennen. Die Heilung der Schleimhautwunde verlief glatt ohne irgendwelche Beschwerden.

Bild 6 a zeigt eine Cyste, ausgehend von dem überkronten zweiten Prämolaren oben rechts. In dem Wurzelkanal befindet sich ein abgebrochener Beutelrockbohrer; keine Wurzelfüllung. Da bei der Operation der Cyste die Wurzelspitze bis unterhalb des Fremdkörpers in den Wurzelkanal reseziert werden mußte, ergab sich die Notwendigkeit, den Zahn zu extrahieren. Die Wurzelspitzen des ersten Molaren wurden reseziert. Bild 6 b zeigt zwei Jahre später die schon vollständig verknöcherte Alveole.

Der resezierte Molar sitzt fest im Knochen. Die Heilung, auch der äußeren Wunde, ist ohne Störung verlaufen.

Einen interessanten Fall einer großen follikulären Oberkiefercyste zeigen die Bilder 9 a—e. Bei dem Patienten Ludwig H. befanden sich noch mit 14 Jahren im linken Oberkiefer alle Milchzähne bis auf den extrahierten zweiten Milchmolaren. Der Sechsjahrmolar ist vorhanden. Der Knochen des linken Oberkiefers war stark buccal und palatinal vorgewölbt (Bild 9 d und e rechts). Die Vorwölbung auf der palatinalen Seite hatte die Mittellinie beträchtlich nach links verschoben. Die Kaukanten der Milchzähne standen in gleicher Höhe mit denen der bleibenden Zähne der rechten Seite. Die Röntgenaufnahme Bild 9 a ergab eine große follikuläre Cyste, in deren Hohlraum die Zahnkeime der beiden Schneidezähne, des Eckzahnes und der beiden Prämolaren lagen. Geheimrat Berten operierte die Cyste radikal. Er löste den Cystensack sorgfältig von den Zahnkeimen los, beließ die zum Teil schon vollständig ausgebildeten Zähne in der Höhle und nähte den Schleimhautlappen wieder zu. Die Milchzähne wurden nicht entfernt. Die Kontrollaufnahmen 9 b und c, die ein halbes Jahr nach der Operation gemacht wurden, zeigen eine für die große Operation verhältnismäßig schnelle Heilung. Das feine Netzwerk des neuen Knochens ist deutlich zu erkennen (Bild 9 b). Der auf Bild 9 a links neben dem Eckzahn liegende seitliche Schneidezahn hat sich auf Bild 9 c schon hinter dem Eckzahn nach vorn geschoben. Der zweite Prämolar steht kurz vor dem Durchbruch. Bild 9 d und e links zeigen den Operationserfolg äußerlich. Durch Fortfall des Cystendruckes hat sich der ausgedehnte Knochen in seine normalen Grenzen zurückgezogen. Dadurch erklärt sich der Niveauunterschied der Kaukanten auf der linken und rechten Seite. Von der Palatinalvorwölbung ist nichts mehr zu sehen. Die Mittellinie, die vorher stark verdrängt war, verläuft wieder normal. Die Wunde ist auch äußerlich sehr gut und ohne Beschwerden verheilt.

Für die Zeit, die die vollständige Herstellung des Knochens benötigt, läßt sich nichts Bestimmtes festlegen. Nachgewiesen

ist wohl, daß der Knochenneubau bei jugendlichen Individuen schneller vor sich geht als bei älteren Personen. Hat sich der Knochen vollständig regeneriert, so läßt sich lange Zeit hindurch jedoch im Röntgenbild noch eine feine Trennungslinie zwischen altem und neuen Knochen feststellen. Bei verschiedenen Fällen, die zur Nachuntersuchung der vor Jahren operierten Cysten kamen, ließ sich ein Fortschritt in der Verknöcherung im letzten Jahre röntgenologisch nicht feststellen. Ob die sich im Röntgenbild als nicht verknöchert gezeigte Lücke im Knochen mit Narbengewebe ausgefüllt ist, konnte nicht festgestellt werden, da sich in keinem Falle die Notwendigkeit einer zweiten Operation ergab. Ob der Körper aufhört, neue Knochen zu bilden, wenn der zum Teil ausgeheilte Knochen den Belastungsansprüchen, die an ihn gestellt werden, genügt, wäre durch eingehenderes Studium zu untersuchen. Auffallend ist immerhin, daß in manchen Fällen der Heilungsprozeß mehrere Jahre lang auf derselben Stufe stehen bleibt.



Bild 1a.
Die scharfe Schattenbildung einer Chlorzinkzement-Wurzelfüllung, gegenüber einer anderen Wurzelpaste.

Bild 1b.
Kontrollaufnahme 3 Jahre nach der Operation.

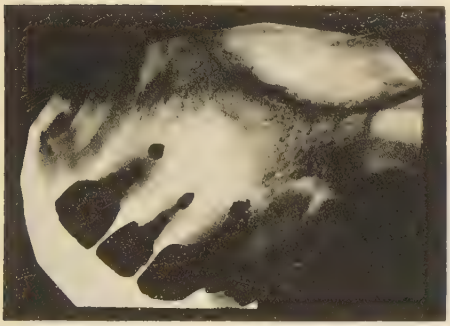

Bild 2a.
Wundwurzelfüllung. Kontrollaufnahme 2 Jahre nach der Operation.

Bild 2b.
Kontrollaufnahme 3 Jahre nach der Operation.

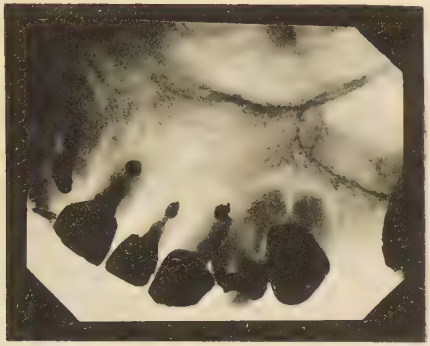

Bild 2c.
Kontrollaufnahme 4 Jahre nach der Operation.

Bild 3a.
Chlorzinkzement- und Wundwurzelfüllung. Kontrollaufnahme 2 Jahre nach der Operation.

Bild 3b.
Kontrollaufnahme $2^1/_2$ Jahre nach der Operation. Der mittlere Schneidezahn ist wieder von festen Knochen umgeben.

Bild 4a.
Cyste vor der Operation. Die Knochenwand über der Cyste ist noch nicht ganz geschwunden.

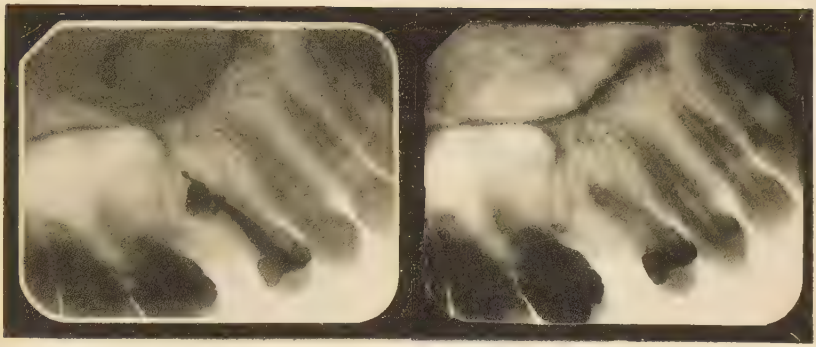

Bild 4b.
Wurzelfüllungskontrolle.

Bild 4c.
Kontrolle $^3/_4$ Jahr nach der Operation. Der neue Knochen weist feinere Maschen auf als der alte Knochen.

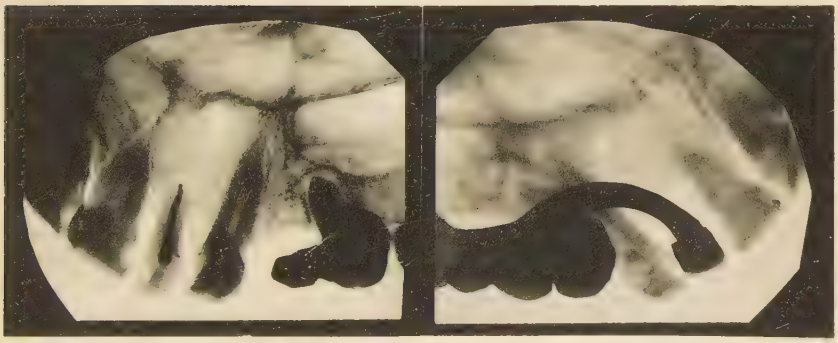

Bild 5a.
Kontrollaufnahme 2 Jahre nach der Radikaloperation.

Bild 5b.
Kontrollaufnahme 8 Jahre nach der Partsch-I-Operation.

Gegenüberstellung der Heilungsvorgänge bei radikal und nach Partsch-I oper. Cysten.



Bild 5c.
Kontrollaufnahme 3 Jahre nach der Radikaloperation.



Bild 5d.
Kontrollaufnahme 9 Jahre nach der Partsch-I-Operation.

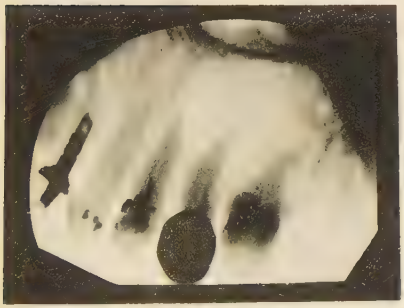

Bild 6a.
Abgebrochener Beutelrockbohrer im Wurzelkanal des die Cyste verursachenden P^2.

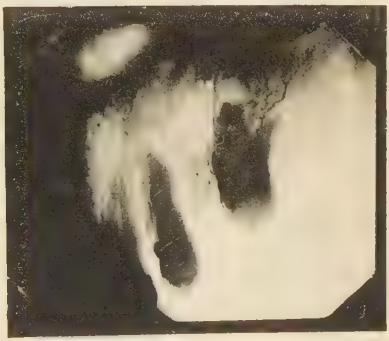

Bild 6b.
Kontrollaufnahme 2 Jahre nach der Operation. P^2 wurde bei der Operation extrahiert.

Bild 7 a.
Große Unterkiefercyste, die sich von der Molarengegend rechts bis zur Molarengegend links erstreckt.

Bild 7b.
Kontrollaufnahme $1^1/_2$ Jahr nach der Operation. Die frühere Ausdehnung der Cyste ist durch einen feinen hellen Streifen zu erkennen.



Bild 8.
Abknickung der nicht verkalkten Wurzeln nach mesial durch den Druck einer Cyste.



Bild 9a.
Große follikuläre Oberkiefercyste vor der Operation.



Bild 9b.
Kontrollaufnahme $^1/_2$ Jahr nach der Operation. Der seitliche Schneidezahn ist hinter dem Eckzahn nach vorn gerückt.

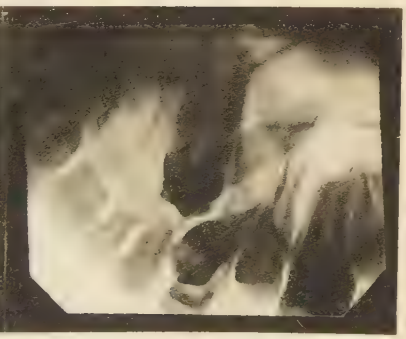

Bild 9c.
Der zweite Prämolar steht kurz vor dem Durchbruch.

Bild 9 d.
Nach und vor der Operation. Rechts palatinale Vorwölbung der Cyste und Verdrängung der Mittellinie.

Bild 9 e.
Nach und vor der Operation. Rechts buccale Vorwölbung der Cyste.

Am Schlusse meiner Arbeit ist es mir eine angenehme Pflicht, meinem verehrten Lehrer, Herrn Geheimrat Professor Dr. Berten, meinen verbindlichsten Dank zu sagen für die gütige Überlassung des Themas sowie für die Anregungen zu meiner Arbeit und für die liebenswürdige Übernahme des Referates.

Literatur.

Beck, Über die Behandlungs- und Operationsmethoden bei den entzündlichen Erkrankungen der Kieferhöhle nebst einer Bemerkung über die der Kiefercysten. (Deutsche Monatsschrift für Zahnheilkunde 1924 Heft 5.)

Blohmke, Über die Zuständigkeit der Nasen- und Zahnheilkunde für die operative Behandlung der Kieferhöhleneiterungen und Kiefercysten. (Vierteljahrsschr. f. Zahnheilkunde 40. Jahrg. 1924 Heft 1.)

Cappius, Dissertation 1924.

Greve, Diagnostisch-therapeutisches Taschenbuch für Zahnärzte.

Klitsch, Über Heilungserfolge total exstirpierter Cysten. (Deutsche Monatsschr. f. Zahnheilk. 1927 Heft 7.)

Kunert, Archiv für Laryngologie VII Heft 1, 1897.

Mayrhofer, Über die Operation von Kiefercysten, welche das Antrum verdrängen, und über die genaue pathologische Anatomie des Gerberschen Wulstes. (Zeitschr. f. Mund- u. Kieferchirurgie 1917 Bd. II S. 271.)

Misch, Lehrbuch der Grenzgebiete der Medizin und Zahnheilkunde Bd. II.

Partsch, Handbuch der Zahnheilkunde Bd. I, 1924.

„ Scheffs Handbuch der Zahnheilkunde 2. Aufl. 1903.

Port-Euler, Lehrbuch der Zahnheilkunde. 2. u. 3. Aufl. 1920.

Proell, Beobachtete Mißerfolge nach Wurzelspitzenresektion und ihre Lehren für die Praxis. (D. M. f. Z. XVIII Nr. 5, 1925.)

Rosenstein, Zur Statistik der Kiefercysten. (Deutsche zahnärztl. Wochenschrift 1925, Nr. 8.)

Schneider, Therapie der Zahncysten. (Deutsche Vierteljahrschr. f. Zahnchirurgie Bd. V Heft 4, 1923.)

Scherbel, Beiträge zu den pathologischen Vorgängen der regio apicalis (Vierteljahrsschr. f. Zahnheilk. 1924 Heft 1.)

Williger, Über Zahnwurzelcysten. (Deutsche Zahnärztl. Wochenschr. 1925 Heft 8.)

Wolff, Ein Fall von komb. foll. und rad. Cyste. (Z. R. 1911, Nr. 43.)

Lebenslauf.

Geboren wurde ich, Magdalene Oppermann, am 11. Oktober 1903 zu Düsseldorf. Von 1909 bis 1919 besuchte ich das kathol. Lyceum in Cleve und Süchteln bei Crefeld (Pensionat St. Irmgardis). Seit 1919 war ich in Neuß auf der realgymnasialen Studienanstalt Marienberg und erhielt am 27. Februar 1923 das Zeugnis der Reife. Dann studierte ich 4 Semester an der Universität in Bonn, wo ich am 2. März 1925 mein zahnärztliches Vorexamen ablegte. Weitere 3 Semester bis zu meinem Staatsexamen studierte ich in München und erhielt dort am 22. März 1927 meine Approbation als Zahnarzt.